HISTORIC

ACC

Dr. Conr. Joh. Martin Langenbeck's
der Anatomie und Chirurgie Professors und Directors
des chirurgischen Hospitales zu Göttingen

Prüfung
der
Keratonyxis

einer neuen Methode
den grauen Staar durch die Hornhaut zu
recliniren oder zu zerstückeln

nebst
erläuternden Operationsgeschichten.

Mit zwey Kupfertafeln.

Göttingen,
bey Justus Friedrich Danckwerts
1811.

WELLCOME
HISTORICAL
MEDICAL
LIBRARY

Dem

Wohlgebohrnen

Herrn

Wilh. Heinr. Jul. Buchhorn,

Doctor der Arzeneykunde u. Wundarzeneykunst
zu Magdeburg

widmet

diese Blätter

mit Hochachtung

der Verfasser.

Digitized by the Internet Archive
in 2017 with funding from
Wellcome Library

https://archive.org/details/b29315256

Wohlgebohrner,
Hochzuverehrender Herr Doctor!

Als Sie die Güte hatten, mir Ihre Abhandlung über die Keratonyxis zu dediciren, wofür ich verbindlichst danke, waren diese Blätter schon gedruckt, konnten aber noch nicht herausgegeben werden, weil die Kupfertafeln noch nicht fertig waren. Mit dem gröfsten Vergnügen sehe ich aus Ihrer Abhandlung, dafs Sie diese vortreffliche Operationsmethode nun auch schon oft an Lebenden glücklich verrichtet haben. Meine jetzige Nadel besitzen Sie noch nicht. Ein Versuch wird Sie gewifs von der

Brauchbarkeit derselben überzeugen. Ich schätze mich glücklich, Gelegenheit gehabt zu haben, Ihren Vorschlag zuerst an Lebenden in Ausübung zu bringen. Mögen die Verbesserungen, die ich dieser Operationsmethode geben konnte, Ihren Beyfall erhalten, und nehmen Sie diese Abhandlung als einen Beweis meiner gröfsten Hochachtung an.

Ew. Wohlgebohren

innigster Verehrer

Langenbeck.

Vorerinnerung.

Ich habe zwar schon in dem 3ten Stücke des 2ten Bandes meiner Bibliothek für die Chirurgie einen Auszug aus der Dissertation des Herrn Dr. Buchhorn de Keratonyxide geliefert, und meine Meynung über diese Methode gesagt, zugleich auch einige Fälle erzählt, wo ich nach dieser Methode glücklich operirte. Auch ist in den Göttingischen

gelehrten Anzeigen 30 und 31 Stück 22ten Febr. 1810. und in dem Intelligenzblatt der Jenaischen Literatur - Zeitung Nr. 45 und 46. 16. Jun. 1810. die Rede davon gewesen. Da ich nun aber seit dieser Zeit sehr oft die Keratonyxis mit dem glücklichsten Erfolg verrichtet, der Operations - Methode einen hohen Grad von Vollkommenheit gegeben, und eine eigene Nadel dazu erfunden habe, so entschlofs ich mich diese kleine Abhandlung herauszugeben; zumal da ich von so vielen Aerzten und Wundärzten dazu aufgefordert werde. Dem Herrn Dr. Buchhorn gebührt das grofse Verdienst, den Vorschlag gethan zu haben, mit einer Nadel die Hornhaut zu durchstechen und die Kapsel zu zerreissen. Mir schien dieser Vorschlag sehr nachahmungswerth zu seyn, und nachdem ich alles genau geprüfet hatte, so entschlofs ich mich die Operation an einem blindgebornen Knaben in Ausübung zu bringen. Ich bin

folglich der erste gewesen, der die Keratonyxis an Lebenden verrichtet hat, und aus der Beschreibung meines jetzigen Verfahrens wird jeder sogleich ersehen, dafs es nur mit dem Vorschlag des Herrn Dr. Buchhorn die Durchstechung der Hornhaut gemein hat, übrigens aber ganz von demselben abweicht, und bey allen Staargattungen anwendbar ist. Aus vollkommener Ueberzeugung kann ich nun diese Methode als eine sehr leichte und völlig gefahrlose empfehlen, und wünsche herzlich, dafs auch andere Operateurs über die Brauchbarkeit und Nützlichkeit derselben Versuche anstellen mögen.

Ich würde die Bekanntmachung meiner Operationsart noch nicht gewagt haben, wenn mir nur noch etwas zu wünschen dabey übrig geblieben wäre; allein ich sehe die Sache jetzt als vollendet an.

Alle Einwürfe werden mir sehr willkommen seyn, nur bitte ich nicht eher völlig zu verwerfen, als bis man durch Versuche an Lebenden genau geprüfet hat, damit der guten Sache nicht geschadet werde. Jeder Augenarzt kann ja dreist einen Versuch machen, denn was für Gefahr ist dabey zu befürchten, wenn man die Hornhaut durchsticht? Es ist ja klar, dafs man weit mehr zu befürchten hat, wenn man nach der gewöhnlichen Depressions - oder Reclinations - Methode mit der Nadel durch alle Häute des Augapfels geht. Das Verfahren, die Linse niederzudrücken oder zu zerstückeln, kann, wenn man mit dem Instrumente zu derselben gelangt ist, sey es durch die Hornhaut, oder durch die Sclerotica, nicht mit gröfserer Gefahr bey der Keratonyxis verbunden seyn, als bey der gewöhnlichen Methode. Man hat sich also nur zu entschliefsen die Hornhaut zu durchstechen. Diesen Ent-

schlufs kann man ja noch leichter fassen, als bey der Extraction dieselbe mit einem Messer zu durchschneiden. Ich kann versichern, dafs nicht einmal eine Narbe zurückbleibt. Eine Verletzung der Regenbogenhaut ist unmöglich, wenn man die Pupille durch Hyoscyamus, oder Belladonna erweitert hat.

Selbst dem Anfänger würde ich rathen, diese Methode eher, als die anderen, zu wählen, denn der schlimmste Erfolg kann nur der seyn, dafs die Sache so bleibt, wie sie ist, der Staar nicht herunter gedrückt wird, und er eine andere Methode wählen kann.

Endlich sprechen alle meine glücklichen Operationen, wovon ich 2 in Gegenwart des Vaters der teutschen Augenheilkunde, unsers verehrungswürdigsten Hrn. Professors Rich-

ters, eine in Gegenwart des Hrn. Professors Osianders, des Hrn. Hofmedicus Jordan, und die übrigen vor den Augen meiner Herren Zuhörer verrichtet habe, sehr für diese Methode.

Wenn von einer neuen Operations-Methode die Rede ist, so mufs zuerst die Frage beantwortet werden, ob es auch nöthig sey, etwas Neues zu erfinden, oder ob es nicht besser sey, bey dem Alten, schon lange Ausgeübten, zumal wenn man schon eine grofse Fertigkeit darin erlanget hat, zu bleiben? Manches Alte wird durch eine neue Erfindung vertrieben, weil der Reiz der Neuheit zu mächtig ist, und weil der Erfinder die guten Seiten des Alten nicht gehörig kannte. Wir haben also zu untersuchen bey dieser neuen Methode, den grauen Staar zu operiren, welche Mängel die bisher ausgeübten hatten, und worin der Grund

liegt, dafs so manche gut verrichtete Staaroperation mit einem unglücklichen Ausgang verbunden war. Man kann diejenige Methode noch nicht die beste nennen, wornach viele glücklich operirt worden sind, andere aber auch unglücklich. Es ist nicht zu verargen, wenn man dahin strebt, ein solches Verfahren auszumitteln, wobey die wenigste Gefahr ist, die wenigsten Theile verlezt werden, und die sich durch ihre Einfachheit empfiehlt, und am leichtesten auch von Anfangern ausgeübt werden kann; denn einmal mufs man doch den Anfang an einem Lebenden machen, und der angehende Operateur, wenn er sich auch noch so sehr an Leichen geübt hat, findet doch an Lebenden mancherley Schwierigkeiten, besonders wenn er nach einer Methode operirt, bey welcher durch zu viele Handgriffe und durch die Anwendung zu vieler Instrumente seine Aufmerksamkeit getheilt wird. Wenn man

mir auch einwirft, dafs Staarblinde sich nur einem sehr geübten Operateur anvertrauen sollen, so bleibt der Vorzug doch nur den Bemittelten, die eine Reise machen können, wenn man in ihrer Nähe keine Augenärzte findet. Wie sieht es aber mit der armen Menschenklasse aus? Ist es daher nicht für diese sehr wohlthätig, wenn sie auch an ihrem Orte, oder in ihrer Nähe Hülfe findet.

Es ist daher sehr zu wünschen, wenn viele Aerzte und Wundärzte sich auf diese Operation legen, da der graue Staar ein sehr häufiges Uebel ist, und besonders unter der armen Menschenklasse Statt findet. Einem jeden Arzt und Wundarzt mufs es daher willkommen seyn, wenn eine leicht nachzumachende und gefahrlose Methode bekannt gemacht wird.

Ich habe anfangs sehr viele Extractionen verrichtet, wovon nur wenige einen unglücklichen Ausgang hatten; allein ich verliefs diese Methode aus mancherley Gründen.

Der Extraction kann man folgendes vorwerfen:

1) Dafs die durchsichtige Hornhaut so bedeutend dabey verlezt werden mufs. Wenn der Hornhautschnitt auch noch so schön und kunstmäfsig verrichtet worden ist, so bleibt doch immer eine Narbe zurück, die anfangs sehr sichtbar ist, sich freylich mit der Zeit immer mehr verliert; allein in den meisten Fällen sieht man doch noch immer die Spuren der Operation. Von einem grofsen Hornhautschnitt hängt sehr vieles ab, und der Operateur hat dabey mit so vielen Schwierigkeiten zu kämpfen, dafs es ihm oft unmöglich ist, dem Schnitt die gehörige Gröfse zu geben. Manche Augen lie-

gen zu tief in den Augenhöhlen, bey manchen sind die Augenlieder sehr klein gespalten, bey andern sind die Augen unruhig, oft ist die vordere Augenkammer sehr klein, es dreht sich das Auge so stark nach dem inneren Augenwinkel, dafs man nichts von der Hornhaut sehen kann, und man den Schnitt vollenden mufs, ohne die Richtung des Messers wahrnehmen zu können, und endlich kömmt man leicht mit der Spitze des Messers gegen die Nase. Der beste Operateur kann daher nicht mit Gewifsheit bestimmen, den Hornhautschnitt immer grofs genug zu machen, indem zu viele Hindernisse eintreten können, die er nicht voraussehen kann.

2) Ist der Schnitt nicht grofs genug, dann kommt die Narbe der Pupille gegenüber, und hindert das Eindringen der Lichtstrahlen.

3) Bey dem geringsten Hindernifs während des Durchführens des Messers durch die vordere Augenkammer kann die Klinge eine solche Richtung bekommen, dafs der humor aqueus ausfliefst, und die Regenbogenhaut unter die Klinge des Messers fällt, und verletzt wird. Wenn auch ein geübter Operateur den Schnitt vollendet, ohne die Regenbogenhaut einzuschneiden, so mufs er doch manchmahl dieselbe mit dem Rücken des Messers zurückdrükken, und folglich dasselbe aus der gehörigen Richtung bringen, die Schneide zu fehr nach vorne drehen, wodurch der Schnitt zu klein wird, und die Narbe der Pupille gegenüber zu stehen kömmt.

4) Wie leicht kann nicht ein Prolapsus iridis erfolgen, wenn der Schnitt zu klein gerathen, oder die Cataracta sehr grofs ist, und man einen starken Druck auf den Augapfel anbringen mufs, um

die Linse herauszubringen. Manchmahl fällt aber auch bey der gehörigen Gröfse des Schnittes die Regenbogenhaut zwischen die Wundränder der Hornhaut, und man entdeckt dasselbe nicht eher, als nach einigen Tagen, wo schon Verwachsung erfolgt ist. Die Pupille verliert dadurch ihre runde Form, oder ist der Prolapsus grofs, dann wird sie so klein, dafs der Operirte wenig sehen kann, oder sie schliefst sich auch ganz.

5) Es ist nicht immer zu vermeiden, da die Linse durch einen Druck aus dem Auge gebracht werden mufs, dafs nicht humor vitreus herausfliefst, und wenn ein geringer Verlust auch nicht schadet, so kann dieses doch eintreten, ehe man die Operation völlig beendiget hat. Ist z. B. die Kapsel, oder ein Theil eines weichen Staars zurückgeblieben, so darf man es nicht wagen, dieses dann herauszuhohlen, son-

dern man mufs vielmehr das Auge sogleich schliefsen.

6) Eine Cataracta dura läfst sich leicht herausziehen, so dafs die Pupille völlig rein wird. Bey einer cataracta lactea und caseacea ist diefs aber nicht immer der Fall, weil mit der Nadel die Substanz zerstückelt, und der Staar auch während des Durchganges durch die Pupille zerbröckelt wird. Will man die Ueberreste dann mit der Pincette, und einem kleinen Hacken, oder mit dem Davielischen Löffel noch nachhohlen, so drückt man die Regenbogenhaut, hebt den Lappen der Hornhaut zu oft in die Höhe, wobey in die Höhle des Auges Luft eindringt, und man kann durch dieses Manövriren den Ausflufs des Glaskörpers, oder auch eine heftige Entzündung, befördern.

7) Eine der unangenehmsten Erscheinungen nach der Extraction ist

die Entzündung, die so häufig erfolgt. Sie rührt nicht von der Durchschneidung der Hornhaut her, sondern vielmehr von dem freyen Eintritt der Luft in das geöffnete Auge, von dem Druck auf dasselbe, um die Staarlinse herauszudrücken, und von dem öftern Eingehen mit den Instrumenten. Selbst der Durchgang der Staarlinse durch die Pupille hat einen höchst nachtheiligen Einfluſs auf die Regenbogenhaut, und giebt so oft zu Iritis Veranlaſſung. Zieht sich nun noch die Pupille zusammen, so wird das Heraustreten der Staarlinse um so mehr erschwert. Ist nach der Extraction eine Entzündung erfolgt, und hat sie auch keinen Einfluſs auf die Hornhaut gehabt, so hält sie auch bey der besten Behandlung sehr lange an. In sehr vielen Fällen ist sie aber von der Art, daſs die verwundete Hornhaut davon ergriffen wird. Sie geht in Vereiterung, oder in Verdunkelung über, die Hornhaut verwächst

mit der Zeit, oder die Wundlefzen fangen an zu eitern, lockern auf und das Gesicht ist verloren. In den meisten Fällen erstrecken sich die Folgen einer Entzündung nach der Extraction auf die Hornhaut, weil diese der verletzte Theil ist, und sind von der Art, dafs man keine zweyte Operation vornehmen kann, und das Auge ganzlich verloren ist. Erfolgt nach der Depression eine Entzündung, so ist der schlimmste Ausgang eine Iritis und Synizesis pupillae, wobey die Hornhaut doch ihre Durchfichtigkeit behält, und noch die Hoffnung, eine künstliche Pupille zu bilden, übrig bleibt. Am häufigsten erfolgt nach der Extraction eine Entzündung, wenn man sie bey arthritifchen Subjecten verrichtet, und hier geht die Durchsichtigkeit der Hornhaut auch meist verloren, und es erfolgt eine Iritis. Jeder Augenarzt weifs, wie häufig der graue Staar die Folge einer arthritischen Entzündung ist. Diefs

ist vorzüglich der Fall in unserer Gegend, wo ich die Extraction defswegen auch bald aufgeben mufste.

8) Ein Operirter, bey dem man die Extraction verrichtet hat, mufs sich nach der Operation sehr ruhig halten, der geringste Druck in den ersten Tagen nach der Operation kann einen Prolapsus humoris vitrei bewirken. Wie oft findet er aber nicht sehr unfolgsame Menschen.

9) Bey Kindern ist die Extraction gar nicht zu rathen, und eben so wenig bey Blindgebornen, deren Augen im höchsten Grade unruhig sind.

10) Bey einer Cataracta adhaerens ist ebenfalls die Operation nicht zu empfehlen, indem bey der Abtrennung des Staars von der Regenbogenhaut eher der humor vitreus ausfliefst, als die Lösung beendiget ist, welches auch

der Fall bey der sogenannten Cataracta secundaria ist.

Dieſs sind meine Gründe, warum ich die Extraction verlassen habe, und ich frage jeden geübten Augenarzt, ob ihn nicht die angeführten unangenehmen Erscheinungen vorgekommen sind? Wir finden sie in allen Beobachtungen der Schriftsteller, und ich selbst habe sie sehr oft nach Extractionen, die von Andern verrichtet wurden, gesehen. Es hat schon mancher, der vom Prof. Arnemann, welcher sehr geschickt und leicht extrahirte, operirt worden war, bey mir Hülfe gesucht, wo ich wegen einer gänzlichen Verdunkelung der Hornhaut nichts machen konnte. Nachdem ich Scarpa's Abhandlung über die Augenkrankheiten gelesen hatte, verliefs ich gerne die Extraction, und ging zur Reclination über. Ich hatte, da ich an dem hiesigen Krankenhause angestellt bin, Gelegenheit genug, diese Methode

zu verrichten und zu prüfen. Zwar stellte ich manchem das Gesicht wieder her, fand aber auch manchen unglücklichen Erfolg, und war ebenfalls wieder geneigt, diese Methode mit einer besseren zu vertauschen. Gegen die Reclination ward ich aus folgenden Gründen eingenommen.

1) Obgleich sie das Gute hat, dafs die durchsichtige Hornhaut unverletzt bleibt, und man keine Spur von der Operation wahrnehmen kann, die Reclination weit leichter zu verrichten ist, nicht so viele Instrumente erfordert, und man nicht soviel dabey verderben kann, als bey der Extraction, so ist die Verletzung doch zu bedeutend. Man verletzt alle wichtigen Theile des Augapfels, Sclerotica, Chorioidea, Retina, das Corpus ciliare, und nicht immer ist man für eine Verletzung der hinteren Wand der Regenbogenhaut ficher. Deswegen erfolgt denn auch manchmal eine sehr

heftige Entzündung, zumal bey arthritischen Subjecten. Diese Entzündung erstreckt sich dann sehr leicht auf die Regenbogenhaut, und es erfolgen Iritis, Eitersammlung in der vorderen Augenkammer, und Synizesis pupillae, weil die Regenbogenhaut durch die Ligamenta ciliaria und durch den orbiculus ciliaris mit der Chorioidea in Verbindung steht. Die Regenbogenhaut verwächst dann so fest mit ihren benachbarten Theilen, dafs die gerühmte Coretodialysis in vielen Fällen gar nicht zu verrichten ist. Es kostet sehr viel Mühe, die Iris abzutrennen, und ist dies auch gelungen, so geht das abgetrennte Stück sehr häufig wieder zurück, und die künstliche Pupille wird wieder geschlossen, so dafs ich fast nichts mehr von der Coretodialyfis halte, worüber ich mich nächstens genauer erklären werde. Ja ich habe einigemahl einen solchen hohen Grad von Entzündung nach der Reclination bemerkt, dafs der ganze Aug-

apfel atrophisch ward, und die Entzündung so allgemein war, dafs alle Theile des Auges vernichtet wurden.

2) Mufs man eine Cataracta caseosa, lactea, oder membranacea zerstückeln, und die getrennten Theile in die vordere Augenkammer schieben, so mufs man zu lange mit der Nadel im Auge verweilen, und kann sehr leicht die Regenbogenhaut mit derselben verletzen, und wäre es nur durch einen Druck mit dem runden Hals der Nadel, so kann dies doch nicht gleichgültig seyn.

3) Ein wichtiger Punct, worauf es bey der Reclination ankömmt ist, dafs man vermeiden mufs, nicht seitwärts in die Kapsel mit der Nadel einzugehen, sondern zuerst die vordere Wand der Kapsel zu treffen, sonst drückt man die Linse herunter, und die vordere Kapselwand bleibt sitzen. Es hält dann sehr schwer, diese nachzuholen. Wie

leicht dieses dem Operateur begegnen kann, weifs jeder. Es hält noch schwerer die Nadel zwischen die vordere Kapselwand und die Regenbogenhaut durchzuführen, wenn die Cataracta nahe an der hintern Wand der Regenbogenhaut liegt.

Vorzüglich habe ich die Reclination wegen der Verletzung aller Häute des Auges durch einen Stich verlassen. Oft ging das Auge bey dem gelindesten und schnellesten Verfahren verloren. An meiner Fertigkeit im Operiren wird wohl keiner zweifeln, und ich brauche nur meine Herren Zuhörer reden zu lassen. Mit Freuden ergriff ich die Gelegenheit, als der Herr Dr. Buchhorn mir seine Dissertation durch meinen Freund und Schüler den Herrn Dr. Rohloff, der jetzt in Magdeburg ist, zuschickte. Mir, der ich nun beyde Methoden hinreichend ausgeübt hatte, um aus vieler Erfahrung darüber ur-

theilen zu können, schien der Vorschlag, durch die Hornhaut zu operiren sehr nachahmungswerth, nur sagte ich gleich dafs die runde allmählich an Dicke zunehmende Nadel vom Herrn Dr. Buchhorn nicht eindringen würde, und ein Versuch damit an Cadavern und einem lebenden Menschen überzeugte meine Herren Zuhörer und mich vollkommen davon. Für das Ausfliefsen des humoris aquei, welches Buchhorn's runde Nadel verhüten sollte, fürchtete ich mich nicht, indem ich an die Extraction dachte, wo nichts davon in der vorderen Augenkammer bleibt, die Hornhaut sich auf die Regenbogenhaut legt, und man doch mit den Instrumenten durch die Pupille geht, ohne die Regenbogenhaut zu verletzen. Dafs ich die Keratonyxis ausführbar fand, und sie für gefahrlofs hielt, beweifst, dafs ich sie sogleich mit der Scarpaischen krummen Reclinationsnadel an beyden Augen eines blindgebornen Knaben verrichtete,

wo beyde Pupillen vollkommen rein wurden. Bey meinen weiteren Versuchen fand ich aber, dafs bey dieser Methode noch manche Verbesserungen gemacht werden mufsten, wenn sie einen solchen Grad von Vollkommenheit erreichen sollte, wie es jetzt mir gelungen ist. Ich werde nun zuerst die Entstehung dieser Methode angeben, dann mein Verfahren, welches ich anfangs beobachtete, zeigen, und endlich meine jetzige Methode beschreiben, worauf ich dann mehrere Operationsgeschichten, die den guten Erfolg bestätigen werden, folgen lassen werde.

Ein ähnliches Verfahren ist schon von andern Augenärzten beobachtet worden. Gleize *) wollte die Extraction verrickten, und als er wegen con-

*) Richters chirurgische Bibliothek. X. 1. 42. Gleize nouvelles observations practiques sur les maladies de l'oeil et leur traitement. Paris 1786.

vulsivischen Zusammenziehungen das Staarmesser wieder aus der Hornhaut ziehen mufste, und den Schnitt nicht vollenden konnte, so führte er in die Oeffnung der Hornhaut eine Nadel ein und öffnete damit die Kapsel. Die gänzliche Resorbtion ward vollendet, und die Pupille ward rein. Nachher übte er oft diese Methode aus, und fand immer, dafs zwischen 15 bis 50 Tagen die flüssigen Staare resorbirt worden waren. Conradi *) übte diese Methode auch aus und fand die Bestätigung. Nachher wich er von diesem Verfahren ab, und führte ein Staarmesser durch die Hornhaut in die Pupille, und zog dasselbe wieder zurück, wenn er die Kapsel damit geöffnet hatte. Mein verehrungswürdigster Lehrer, der grofse Augenarzt Beer in Wien hatte schon früher auf diese Weise Staaroperationen verichtet, und fällte mit Recht folgen-

*) Arnemanns Magazin für die Wundarzneykunst I. 1. pag. 59.

des Urtheil darüber: diese Methode habe keinesweges einen glücklichen Erfolg, die Oeffnung nach Conradi sey zu klein, als dafs man von der Resorbtion etwas erwarten könne, die Staarreste blieben oft mehrere Jahre unaufgelöfst zurück. Buchhorn *) zieht Gleize's Verfahren dem von Conradi vor, weil dabey mit einer Nadel eine gerissene Wunde gemacht werde, wobey die Resorbtion eher von Statten gehen könne, als wenn man nur mit einem Messer einen Einstich in die Kapsel mache, hält aber auch, die Hornhaut durch ein Staarmesser zu öffnen, für überflüssig, und schlägt vor, mit einer Staarnadel die Hornhaut zu durchstechen, durch die Pupille zu gehen, und die Kapsel zu öffnen. Er will bey der Durchstechung der Hornhaut das Ausfliefsen des humoris aquei verhüten, und schlägt defswegen eine Nadel vor, deren Krüm-

*) Dissertatio de Keratonyxide.

mung der der Scarpaischen gleicht, keine schneidende Ränder hat, sondern rund ist, und von der Spize nach dem Hals zu allmählig dicker wird, und eine kegelförmige Gestalt hat. Der allmählig dicker werdende Hals soll immer den Einstich genau ausfüllen. Den Einstich empfiehlt er der Mitte der Pupille gegenüber am äusseren Augenwinkel, ohngefähr eine Linie vom Rande der Scleroticae, durch die Hornhaut zu machen. Die Nadel wird, wie bey der gewöhnlichen Depressionsmethode gefafst, wo aber die concave Seite derselben nach dem Operateur hingerichtet ist. Die Spitze dringt bey einem gelinden Drucke, und dadurch, dafs das äusserste Ende des Stieles fast den Viertheil eines Zirkels rückwärts man beschreibt, in die vordere Augenkammer ein. Befindet sich die Nadel in der vorderen Augenkammer, dann wird sie durch die Pupille in den Staar geführt, und die Kapsel an dem obersten Theile durch

Drehungen und Bewegungen nach auf- und abwärts zerrissen, und die Nadel wieder zurückgezogen. Um beym Herausziehen der Nadel die nähmliche Richtung, wie bey der Einbringung, zu beobachten, läfst Herr Buchhorn an den Stiel derselben ein Zeichen anbringen. Nach dem Herausziehen der Nadel fliefst die wässerige Feuchtigkeit aus dem Stich, und die Hornhaut fällt etwas zusammen, jedoch weniger, je höher der Einstich gemacht worden ist. Schon einige Stunden nach der Operation ist die Augenkammer wieder angefüllt. Nach gänzlicher Heilung kann man die Stelle des Einstichs kaum sehen. Das Auge wird verbunden, bis dafs die vordere Augenkammer wieder angefüllt, und keine Entzündung mehr zu befürchten ist. Auf diese Weise sollen nur die cataractae fluidae, molles, pulposae, caseosae, Morgagnianae, capsulares und adhaerentes operirt werden. Herr Buchhorn glaubt, dafs diese Operationsme-

thode nie von Erfolg seyn werde, bey der Cataracta ossea, lapidea, oder bey Alten, weil sie meistens harte Staare haben. Der Herr Buchhorn hat die Keratonyxis an Leichnamen und an lebenden Thieren verrichtet. Er will durch die Hornhaut gehen, und nur blofs die Kapsel zerreissen, und das Uebrige der Resorbtion überlassen. Ausgeschlossen von dieser Operationsmethode bleiben also alle Staarblinde, die eine cataracta dura haben, deprimirt oder reclinirt soll durch die Hornhaut nicht werden, weil er einen unglücklichen Erfolg befürchtet.

Er hat bey Hunden die Nadel durch die Hornhaut gebracht, und die Cataracta nach der Nase auf den Boden des Auges gedrückt, worauf eine starke Entzündung das Auge zerstört habe. Bey der Untersuchung fand er eine grofse Verletzung des vorderen Theils

der Chorioideae und der benachbarten Theile. Auch verrichtete er die Depression an Cadavern, nachdem er die Augen in Haemisphären getheilt hatte, durch die Pupille unter Wasser, und fand Folgendes: der Umfang der Kapsel der Linse ist fest verbunden mit der Zonula Zinnii, dessen hinterer Theil an die Hyaloidea geheftet ist, und erhält da Arterien. Weniger fest hängt die Retina mit der Zonula zusammen, welche auch mit der Chorioidea in Verbindung steht, theils von ihr Arterien erhält, und theils sie weiter schickt zur vorderen Wand der Kapsel. Die Zonula und die Kapsel hängen daher so fest mit der Retina, mit der Chorioidea und mit der Hyaloidea zusammen, dafs jede Berührung der Kapsel auf diese Membranen Einflufs hat. Macht man daher die Depression, dann wird immer die Retina etwas verletzt, und die innere Lamelle der Choroideae von der äussern getrennt, worauf eine grofse

Entzündung erfolgen kann. Deswegen will er die harten Staare entweder extrahiren, oder nach Scarpas Methode recliniren.

Nachdem ich mich überzeugt hatte durch Versuchen an Cadavern, und durch einen Versuch bey einem lebenden Menschen, dafs die Nadel des Herrn Buchhorn nicht leicht eindrang, und man sehr viel Gewalt anwenden mufste, wählte ich zuerst die gewöhnliche zweyschneidige Scarpaische krumme Depreſſions-Nadel, welche mit der gröfsten Leichtigkeit eindrang. Ich operirte weiche und auch harte Staare sehr glücklich damit, und obgleich der humor aqueus ausflofs, und die Hornhaut collabirte, so fand ich doch keine Schwierigkeiten.

Um aber den Vorschlag des Herrn Buchhorn, so viel, als möglich zu befolgen, das Ausfliefsen der wässerigen

Feuchtigkeit zu verhüten, liefs ich mir eine zweyschneidige Nadel machen, die mäfsig gebogen war, und von der Spitze nach dem Halse zu allmälig an Umfang zunahm. Ich operirte damit eine Frau Schimpen an dem einen Auge, wovon unter Nro. 7. die Rede seyn wird, die auf beyden Augen eine cataracta caseosa hatte. Ich fand aber, dafs die Spitze zwar sich eine Oeffnung in die Hornhaut machte, allein es war mir nicht möglich, den dicken Hals der Nadel durch die Oeffnung zu bringen. Wenn ich einen stärkern Druck anwandte, dann wich das Auge zurück, und es entstand auf der Hornhaut eine Grube. Ich konnte den Staar nicht mit der Nadel erreichen, und mufste sie wieder zurückziehen. Dieses hatte sogar Schwierigkeiten, indem die Nadel gleichsam festgesogen war, und gelang mir nur bey vermehrter Kraftanwendung. Es erfolgten nun heftige Schmerzen, starke Geschwulst der Augenlieder, und eine

solche heftige Entzündung, dafs die Conjunctiva wulstig hervorragte, verbunden mit Iritis und Synizesis pupillae. Offenbar rührten diese Zufälle und der unglückliche Ausgang der Operation von dem starken Druck her, den ich beym Einbringen der Nadel, anwenden und von der Gewalt, die ich beym Herausziehen derselben gebrauchen mufste, wobey die Regenbogenhaut zwar nicht von der Nadel berührt, aber doch gezerrt ward. Bis jetzt hatte ich die Nadel gefafst, wie bey der gewöhnlichen Depressionsmethode, die convexe Fläche nach mir, und die concave nach dem Auge gerichtet. Den Stiel richtete ich so stark zurück nach dem Ohre des Staarblinden, dafs die Concavität der Nadel dem Rande der Scleroticae gegenüber stand. Den Einstich machte ich am äusseren Augenwinkel, eine Linie vom Rande der Hornhaut entfernt, durch dieselbe. War die Spitze eingedrungen, dann richtete ich den Stiel

der Nadel nach mir, und schob schnell dieselbe durch die Pupille in den Staar, zerstückelte einen weichen Staar, zog die zerstückelten Theile in die vordere Augenkammer, oder deprimirte einen harten. Obgleich die Scarpaische Reclinations-Nadel ungemein leicht eindrang, so fühlte ich doch, dafs sie nicht von einem jeden mit Sicherheit gebraucht werden konnte, indem ihre schneidenden Ränder zu lang waren, mit welchen man leicht, zumahl bey der Niederdrückung des harten Staars, den Pupillarrand der Regenbogenhaut verletzen konnte, oder wenn die Pupille bey Adhaesionen durch Hyoscyamus nicht gehörig erweitert werden konnte. Auch war mir die Spitze zu breit, machte eine zu grofse Oeffnung in die Hornhaut, und der Hals zu dick.

Ich liefs mir nun meine jetzige, unvergleichlich schöne und leicht eindringende Nadel machen, mit welcher ich

jezt zu meiner gröfsten Zufriedenheit immer operire. Der Herr Dr. Buchhorn hat sich auch bey Herrn Remm in Göttingen diese machen lassen. Ich wünschte zu wissen, ob Er sie schon an Lebenden gebraucht hat. Ich will sie so viel, als möglich ist, beschreiben, und habe sie auch auf beygefügter Kupfertafel abbilden lassen; allein ich mufs versichern, dafs es nicht gerathen ist, sie von einem andern Instrumentenmacher machen zu lassen, als von unserm sehr geschickten Herrn Remm unter meiner Aufsicht, indem es einem andern nicht möglich ist, jeder Nadel immer die gehörige Form, Breite und Stärke zu geben, da sie nicht das Mittel besitzen, durch welches Herr Remm eine jede Nadel so formen kann, wie die andere. Bey dieser Nadel kömmt gar zu viel darauf an, dafs sie leicht eindringet, und ganz nach meiner Vorschrift verfertigt werde. Sie ist sehr fein und dünn, und darf sich doch

nicht beym Einstich, oder bey dem Manövriren, biegen. Nach einer Kupfertafel kann sie unmöglich treu verfertigt werden. Sie ist mäfsig gebogen, die schneidenden Ränder sind sehr kurz, damit, wenn man ja den Pupillarrand berühren sollte, dieses nur mit dem runden Hals geschehe. Ihre scharfe Spitze ist sehr schmal, viel schmäler als bey der Scarpaischen, um nur eine kleine Oeffnung in die Hornhaut zu machen. Der Hals ist ein wenig schmäler, als die Spitze, und darf ja nicht die Oeffnung genau ausfüllen, sonst kann sie nicht leicht und tief genug eingebracht werden, auch kann man dann nicht dieselbe nach allen Richtungen bewegen bey der Zerstückelung des weichen Staares, und bey dem Niederdrücken des harten. Es fliefst beym Einstich nur wenig humor aqueus aus, so dafs oft die Cornea nicht einmahl collabirt, mehr aber wenn man die Nadel nach mehreren Seiten bewegen mufs. Die Bie-

gung mufs genau nach meiner Vorschrift seyn. Ist sie zu stark gebogen, dann wird sie schwerer einzubringen seyn, und ist sie weniger gebogen, dann wird sie die Regenbogenheit beym Einstechen verletzen können. Der Herr Remm verfertiget sie für 16 Ggr. und ein kleines Etuis für 2 Rthl. Sehr gerne will ich jedesmahl die bestellten Nadeln untersuchen.

Ich schreite nun zur Beschreibung meines jetzigen Verfahrens. Zwey Stunden vor der Operation lasse ich auf das Auge einige Tropfen von einer Auflösung von einem halben Scrupel Extractum Belladonnae und einer halben Unze destilirten Wassers fallen, wodurch die Pupille mehr erweitert wird, als von einer Auflösung des Extractum Hyoscyami. Ist die Cataracta nicht mit der Regenbogenhaut verwachsen, so bleibt nur ein kleiner Theil der Iris sichtbar. Damit die Pupille sich während

der Operation nicht wieder verengere, so tröpfele ich kurz vor derselben wieder etwas ein, welches ich dringend empfehlen mufs. Man kann nun die ganze vordere Fläche des Staars übersehen, und es ist unmöglich, die Regenbogenhaut zu verletzen, wodurch das Verfahren um so leichter und sicherer gemacht wird. Herr Buchhorn sagt, dafs sich bey der Durchstechung der Hornhaut die Pupille zusammen ziehe, welches immer der Fall seyn wird, indem man doch das Auge an einem hellen Orte operiren mufs, und man dann die Spitze der Nadel nicht zur Kapsel bringen kann. Er glaubt aber, dafs die Pupille sich wieder erweitern werde, wenn man nur die Nadel ein wenig ruhig hielt, und hält es nicht für rathfam, die Pupille durch Hyoscyamus zu erweitern, weil die Staarlinse dann in die fordere Augenkammer fallen könnte. Ich halte es für unumgänglich nothwendig, die Pupille so

stark, als es nur immer möglich ist, zu erweitern, damit alle Gefahr, beym Einstich, oder bey der Unruhe des Auges während des Fortschiebens der Nadel, die Regenbogenhaut zu verletzen, verschwinde. Weniger Gefahr läuft man, die Regenbogenhaut zu verletzen, bey einer grofsen vorderen Augenkammer, mehr aber bey einer kleinen. Da ich auch durch die Hornhaut reclinire, so würde es unvermeidlich seyn, beym Niederdrücken den Pupillarrand mit dem Hals der Nadel zu drücken. Eben so leicht könnte man auch mit der Spitze der Nadel die Iris verletzen, wenn man die Zerstückelung vornimmt, und die getrennten Theile in die vordere Augenkammer schiebt. Weit sicherer wird man auch bestimmen können bey einer weiten Pupille, ob der Staar tief genug hinuntergedrückt ist. Nachdem der Blinde sich auf einen Stuhl gesetzt hat, der so gestellt wird, dafs die Lehne sich an der Seite befin-

det, drückt ein Gehülf den Kopf fest an seine Brust, die rechte Hand, wenn das linke Auge operirt werden soll, legt er unter das Kinn, geht mit der linken über den Kopf weg, und hebt das obere Augenlied mit dem Zeige - und Mittelfinger in die Höhe. Da jeder Druck mit den Fingern dem Auge nachtheilig werden kann, und die Unruhe des Auges vermehrt, so legt der Gehülf die volar Flächen der Finger nur auf die Augenbraunengegend, ohne mit den Spitzen derselben das Augenlied und den Augapfel zu berühren. Durch das in die Höhe ziehen der Finger wird der Theil des orbicularis palpebrarum, der auf dem Stirnbeine liegt, hinaufgezogen, und der Theil, der sich an den Augenliedern befindet, mufs nachfolgen. Wenn die Finger dann fest an den Knochen gedrückt werden, so ist der Blinde nicht im Stande, das obere Augenlied herunterzuziehen.

Wird das linke Auge operirt, dann ziehe ich mit dem Zeige- und Mittelfinger der linken Hand das untere Augenlied herunter, lege den Daumen der nähmlichen Hand oberhalb des linken Mundwinkels, und den Ring- und kleinen Finger auf die rechte Backe, so dafs die Nase sich zwischen dem Mittel- und Ringfinger befindet.

Die Nadel fasse ich mit dem Daumen, Zeige- und Mittelfinger der rechten Hand, wie eine Schreibfeder. Die Hand ruhet allein auf dem kleinen Finger, der auf das linke Wangenbein gesetzt wird, um die Nadel nach allen Richtungen frey bewegen zu können.

Wird das rechte Auge operirt, dann ziehe ich ebenfalls mit dem Zeige- und Mittelfinger der linken Hand das untere Augenlied herunter, der Gehülf legt seine linke Hand unter das Kinn, und zieht mit den Fingern der

rechten das obere Augenlied in die Höhe. Ich fasse die Nadel wie beym linken Auge mit der rechten Hand, setze den kleinen Finger unter die Nase, und verrichte ebenfalls die Operation mit der rechten Hand. Dieſs ist für den Anfänger gewiſs ein sehr groſser Vortheil, und kann dem geübten Operateur auch sehr willkommen seyn, denn wer verrichtet nicht lieber Operationen mit der rechten Hand, als mit der linken, und wenn er auch noch so viele Fertigkeit besitzet? Das weitere Verfahren ist bey beyden Augen gleich. Ich lege nun die convexe Fläche auf den Nagel des Zeigefingers, womit das untere Augenlied heruntergezogen wird, wodurch die Nadel um so bestimmter die gewählte Stelle des Einstiches treffen wird, und richte die concave in die Höhe. Den Einstich in die Hornhaut mache ich am untern Theile derselben, nach dem untern Augenliede zu, so weit vom Rande der Hornhaut entfernt, daſs der-

selbe sich immer oberhalb des Pupillarrands der Iris befindet, und der Hals der Nadel beym Niederdrücken des Staars nie denselben berühren kann. Bald ist der Einstich eine, bald zwey Linien vom Rande der Hornhaut entfernt, je nachdem die Erweiterung der Pupille ist. Nimmt die Pupille ihre normalmässige Form wieder an, so ist die Stelle des Einstiches nie derselben gegenüber, und kann, wenn auch eine kleine weifse Stelle zurückbliebe, nie das Eindringen der Lichtstrahlen hindern. Erweitert sich die Pupille wenig, oder ist es eine Cataracta adhaerens, so schadet es auch nicht, wenn man den Einstich der Pupille gegenüber macht, indem keine Narbe zurückbleibt, oder nur ein sehr unbedeutendes Pünktchen. Bey dem Einstich verfahre ich auf folgende Weise: Ich drücke die nach oben gerichtete Spitze in die Höhe gegen die Hornhaut und senke zugleich die Hand, mit welcher ich

die Nadel fasse, schiebe sie schnell durch die Pupille und lege die convexe Fläche, wenn es ein fester Staar ist, gegen die vordere Kapselwand, hebe den Stiel und senke die Spitze der Nadel. Durch dieses Manöver wird der Staar so reclinirt, dafs der obere Rand der hintere, und der untere der vordere wird. Um ganz sicher zu gehen, dafs die Linse tief genug hinunter in den Boden gedrückt ist, lasse ich die Nadel ein wenig auf dem Staar ruhen, hebe sie langsam in die Höhe, und ziehe sie in der nähmlichen Richtung, in welcher sie eingebracht wurde, langsam wieder heraus. Steigt beym langsamen Heben der Nadel die Linse wieder in die Höhe, dann wird das Manöver wiederholt. Man mufs, wenn auch die Pupille gleich glänzend schwarz geworden, und vom Staare nichts mehr zu sehen ist, nie die Nadel schnell herausziehen, denn man kann nicht wissen, ob der Staar nicht der Nadel nachfolgt, sondern immer so lange

in der Augenkammer verweilen, bis man die Nadel frey sehen kann, und sich nichts vom Staare wieder zeigt. Manchmahl dringt die Spitze der Nadel tief in den Staar ein, man spiefst denselben und zieht ihn wieder in die Höhe. Wenn dies der Fall ist, dann drücke man ihn wieder hinunter, und drehe den Stiel der Nadel zwischen den Fingern, wodurch die Spitze gelöst wird. Ist es eine Cataracta lactea oder caseosa, oder membranacea, dann zerstückele man so viel als möglich, denselben, und ziehe die zerrissenen Stücke mit der Nadel in die vordere Augenkammer. Wenn nun die Trennung so stark ist, dafs an einigen Stellen die Pupille schwarz wird, dann kann man sicher seyn, dafs sogar das Zurückgebliebene in der hinteren Augenkammer resorbirt wird.

Findet man aber nach einigen Tagen noch hinter der Pupille eine Masse,

die die ganze Pupille ausfüllet, dann mufs man nach einigen Wochen wieder mit der Nadel eingehen, und dasselbe zerstückeln. Ich habe dieses sehr oft ohne Nachtheil gethan. Nach vielen Beobachtungen habe ich mich vollkommen davon überzeugt, dafs allerdings auch in der hintern Augenkammer Resorbtion Statt findet. Es ist aber unumgänglich nothwendig, dafs das Zurückgebliebene aus einzelnen Stücken bestehe. Alles, was in der vorderen Augenkammer liegt, wird unfehlbar binnen 8 - 14 Tagen resorbirt.

Ist die Cataracta mit der Iris verwachsen, dann drücke man, wenn es keine totale Verwachsung ist, die Linse mit der Nadel zurück, wodurch die Adhaesion losgerissen wird, oder durchsteche einigemahl die Kapsel, wenn es eine membranacea, lactea oder caseosa ist. Bey einer totalen Verwachsung, wo noch dazu die Pupille sehr enge ist,

bilde man lieber eine künstliche Pupille; denn nach der Verletzung des Pupillarrandes schwitzt Faserstof aus, der die Oeffnungen wieder schliefst. Da ich die convexe Fläche nach dem Auge, und die concave nach mir richte, und den Einstich am Boden der vorderen Augenkammer mache, so dringt die Spitze der Nadel von dem engsten Theil der Augenkammer in der immer weiter werdenden, und die Spitze entfernt sich immer mehr beym Eindringen von der Regenbogenhaut. Ich habe angewachsene Staare bey einer engen Pupille operirt und nie die Iris verletzt. Sehr ist aber zu empfehlen, schnell die Nadel durch die Pupille in den Staar zu schieben, und sich nicht in der vorderen Augenkammer zu verweilen; denn ist man erst mit der Spitze der Nadel zum Staar gelangt, dann ist alle Gefahr verschwunden, da der Staar die Spitze derselben von allen nicht zu verletzenden Theilen abhält. Die ganze Operation wird

in einem Augenblick verrichtet, wenn der Staar hart ist. Einstich, Durchgang durch die Pupille und Niederdrückung ist ein Moment. Da ich die convexe Fläche auf den harten Staar lege, so ist es unmöglich, die Retina und Chorioidea zu verletzen. Herr Buchhorn will die harten Staare nicht durch die Hornhaut deprimiren, weil er glaubt, dafs die Lofstrennung der Kapsel von ihren Verbindungen nachtheilig sey. Mufs man denn nicht die Kapsel durch den Druck der Nadel bey jeder Depression von den nähmlichen Theilen trennen, von welchen man sie auch bey der Keratonyxis trennt? Allerdings mufs man sich in Acht nehmen, mit der Spitze der Nadel nicht die Retina das Corpus, ciliare und die Chorioidea zu verletzen, deswegen senke ich auch nicht bey dem weichen Staar, den man durchstechen kann, die Spitze der Nadel. Ich habe, wenn beyde Augen

staarblind waren, bald erst das eine, und nach einigen Wochen das andere, bald aber auch beyde Augen zugleich operirt, und keinen Nachtheil davon beobachtet. Nach der Operation laſſe ich die Augen schlieſsen, ohne sie durch Heftpflaſter zusammen zu halten, weil man das Ausflieſsen der Thränen dadurch hindert, sie sich ansammlen unter den Augenliedern, und die Operirten ein Drücken empfinden. Über die Augen lege ich eine Compresse und befestige sie mit einem Tuche, den ich auf die Stirn lege. In den meisten Fällen klagen die Operirten über gar keinen Schmerz, oder wenigstens nur über ein wenig Drücken. Ich reinige täglich mit warmen Wasser die Augenliederränder, und die Wimpern, ohne die Augen zu öffnen. Ich halte es nicht für rathsam, vor dem achten Tage die Augen zu öffnen, weil das Eindringen der Lichtstrahlen Entzündung bewirken kann, da der Reiz derselben dem Au-

ge lange entzogen ward. Der Kranke hat nicht nöthig im Bette zu liegen, sondern kann sitzen und im Zimmer herumgehen. Acht Tage nach der Operation öffne ich die Augen, um sie nurzu besehen, schliefse sie gleich wieder, und dann mache ich nach und nach Versuche, ob sie sehen können. In den meisten Fällen bleibt die Conjunctiva ganz weifs, oder wird nur wenig roth, welche Röthe aber mit keinem Schmerz verbunden ist, und davon herrührt, weil die Gefafse im Dunkeln dem Andringen des Bluts nicht so sehr wiederstehen können, als im Hellen. Entsteht Schmerz, so lasse ich eine kleine Compresse mit warmen Goulardischen Wasser befeuchtet auf die Augen legen, worauf sich derselbe sogleich verliert, denn man mufs immer darauf Rücksicht nehmen, dafs man die Kapsel und die Linse von ihren Verbindungen getrennt hat. Allgemein behandle ich jeden Operirten

antiphlogistisch. Ganz vorzüglich sehe ich darauf, dafs der Leib immer offen erhalten wird durch Klistiere oder gelinde Abführungsmittel. Damit die Pupille immer weit bleibt, und die Staarreste, die nach der Zerstückelung noch in der hintern Augenkammer zurückgeblieben sind, um so eher mit der wässerigen Feuchtigkeit vermischt und bey Verengerung der Pupille nicht in der hinteren Augenkammer zurückgehalten werden, tröpfele ich schon am zweyten Tage nach der Operation etwas von der Belladonna-Solution, die warm gemacht ist, in den inneren Augenwinkel, und lasse den Kranken die Augenlieder ein wenig von einander entfernen, damit sie auf den Bulbus fliefst. Oft habe ich es beobachtet, dafs durch diese weite Pupille einige Tage nach der Operation Staarreste fliefsen. Diese Anwendung setze ich täglich ein Mahl fort. Ist der Operirte arthritisch, dann halte ich ihn warm, gebe innerlich artiarthri-

tica, und lege warme trockne Kräuterüberschläge auf die Augen.

Die Vorzüge, welche die Keratonyxis unverkennbar hat, sind folgende:

1) Man verletzt nur eine einzige Haut, die Hornhaut, um mit der Nadel zum Staar zu gelangen, welche aber keine Blutgefäfse, sondern nur Wassergefäfse hat, und woran man keine Spur von Nerven entdecken kann. Daher ist auch keine Entzündung, und kein Schmerz nach der Durchstechung zu befürchten. Nie empfanden die Kranken den geringsten Schmerz bey der Operation, und nie zeigten sich Gefäfse, welche Blut enthielten, Die Erfahrung hat hinreichend gelehrt, dafs alle Verletzungen der Hornhaut, wenn sie sich blofs auf diese erstrecken, ohne Gefahr sind. Dafs Walter die Gefäfse der Hornhaut im entzündeten Zustande zwey Mahl angefüllt hat, beweifst noch

nicht, dafs die Injectionsmasse in die Blutgefäfse gedrungen ist, und dann waren es auch Augen, deren Gefäfse durch vorausgegangene Entzündung schon ausdehnbarer geworden waren, und daher drang die Masse in die Gefäfse, die im natürlichen Zustande Wasser enthalten. Auch frägt es sich noch, ob die Masse in die Gefäfse der Hornhaut, oder vielmehr in die der Conjunctivae, die die Hornhaut bedeckt, drangen. und ob bey der angenommenen Corneitis der Sitz der Entzündung in der Cornea, oder vielmehr in der Coniunctiva ist.

2) Wenn man die Nadel durch die durchsichtige Hornhaut führt, so kann man dieselbe immer beobachten, und jede Bewegung derselben wahrnehmen.

3) Man kann das Auge mit der Nadel besser fixiren, und zumahl wenn man am unteren Theile der Hornhaut eingeht.

Sticht man die Nadel an dem äusseren Augenwinkel durch die Hornhaut oder durch die Sclerotica, so geht das Auge leicht nach dem inneren Augenwinkel hin. Auch kann man besser solche Blinde operiren, die klein gespaltene Augenlieder haben, indem man nach meiner Methode den vorderen Theil des Augapfels durchsticht, der nur dann erst bedeckt wird, wenn die Augenlieder ganz geschlossen werden. Ich operirte einen blindgebornen Knaben, der sehr kleingespaltene Augenlieder hatte, und sie beym Einstich noch so sehr zukniff, dafs sich beyde Augenlieder umstülpten, und die Conjunctiva den Bulbus wie ein Kranz umgab, dafs ich weiter nichts sehen konnte, als die Hornhaut, und diefs war mir auch hinreichend. Unmöglich wäre es mir gewesen, durch die Sclerotica zu stechen, denn davon war nicht eine Spur zu sehen.

4) Die Hornhaut steht nicht mit der Iris in Verbindung, folglich haben alle Verletzungen derselben keinen Einfluss auf dieselbe. Daher ist auch keine Iritis zu befürchten. Wenn auch eine gelinde Entzündung eintrat, so war diese nur allein an der Conjunctiva, und nie litt die Regenbogenhaut dabey.

5) Ein grofser Vortheil bey der Keratonyxis ist, dafs man allemahl zuerst die vordere Kapselwand durchsticht, diese also nie zurückbleibt.

6) Ich habe gefunden, dafs man die Cataracta dura, wenn man vorne durch die Hornhaut eingeht, leichter umlegen kann, als wenn man seitwärts einsticht.

7) Die Keratonyxis kann sogar bey Kindern vorgenommen werden, da sie ganz unschmerzhaft ist, und man bey erweiterter Pupille nichts verletzen

kann, wenn die Augen auch noch so unruhig sind, weswegen sie bey Blindgebornen die beste Methode ist.

8) Bey dem weichen Staare kann man am besten die Zerstückelung vornehmen.

9) Da die Keratonyxis mit keiner Verletzung wichtiger Theile verbunden ist, so kann sie mehrere Mahle an einem Auge wiederhohlt werden.

10) Man hat nur bey der Durchstechung eine sehr schmale Nadel nöthig, denn man dringt leichter durch die Hornhaut, als durch die Sclerotica. Ich konnte mit meiner Nadel für die Keratonyxis nicht durch die Sclerotica stechen.

Ich will nun ganz treu und aufrichtig die Operationsgeschichten meinen Lesern mittheilen.

Nro. 1. Conrad Siebenhausen, ein Knabe von 7 Jahren, war auf beyden Augen mit einer Cataracta lactea geboren. Die Pupille erweiterte sich durch die Anwendung der Belladonnasolution so stark, dafs man fast nichts von der Regenbogenhaut sehen konnte. Der Knabe ward in die beschriebene Lage gebracht, und von dem Gehülfen fest gehalten. Zuerst operirte ich das linke Auge, welches unbeschreiblich unruhig war. Ich machte an diesem Knaben zum erstenmahle die Keratonyxis und nahm meine gewöhnliche Scarpaische Reclinationsnadel, die mit der gröfsten Leichtigkeit eingebracht werden konnte. Der Einstich ward am äusseren Augenwinkel ein Linie vom Rande der Hornhaut gemacht. Nachdem die Nadel durchgedrungen war, verlor sich die Unruhe des Auges. Ich durchstach an mehreren Stellen die vordere Kapselwand, worauf eine milchähnliche Feuchtigkeit herausflofs, womit die ganze vordere Augen-

kammer angefüllt ward. Das Auge ward mit einer Compresse bedeckt, die auf der Stirn mit einem Tuche befestigt ward. Der Knabe versicherte, nichts von der Operation gefühlt zu haben, und klagte auch nachher nicht über den geringsten Schmerz. Am vierten Tage besah ich das Auge und fand keine Spur von Entzündung. Den achten Tag war alles resorbirt, und die Pupille vollkommen rein. Der Stich hatte ein kleines kaum zu bemerkendes Pünktchen gurückgelassen, welches sich aber immer mehr verlor, so dafs man am Ende Mühe hatte, es zu finden.

Vier Wochen darauf operirte ich mit der nähmlichen Nadel mit der linken Hand das rechte Auge. Es war auch eine Cataracta lactea, und das Auge noch unruhiger, wie das rechte. Der Knabe war sehr unruhig und weinte, obgleich er, seiner Aussage

nach, keine Schmerzen empfunden hatte. Der Operirte konnte mit beyden Augen alles sehen, wovon er vorher nur durch das Betasten Kenntnifs bekommen hatte, und bezeugte darüber eine unbeschreibliche Freude. Sehr oft erkannte er aber die Gegenstände, welche er ein Mahl, oder auch mehrmahls gesehen hatte, nicht wieder. Die meiste Freude bezeugte er bey dem Erblicken seiner Hände, die er immer vor seinen Augen hin und her schlenkerte.

Nro. 2. Anna Kramer, ein Mädchen von 5 Jahren, hatte auf dem linken Auge eine Cataracta adhaerens membranacea durch einen Stich ins Auge bekommen. Die Pupille war sehr enge und liefs sich nur wenig durch die Belladonna erweitern, indessen gelang es mir doch auch bey dem Weinen und der äussersten Unruhe des Kindes die Zerstückelung vorzunehmen, ohne die Re-

genbogenhaut zu verletzen. Es erfolgte nicht die mindeste Spur von Entzündung, und die Resorbtion ging gut von Statten.

Nro. 3. Johann Christoph Horn, ein Mann von 46 Jahren, hatte auf dem rechten Auge eine Cataracta caseosa mit Verdunkelung der Kapsel. Die Regenbogenhaut war mit der Kapsel verwachsen und die Pupille erweiterte sich durch Belladonna wenig. An dem linken Auge war die Extraction mit einem unglücklichen Erfolg verrichtet worden.

Ich zerstückelte mit der Scarpaischen Reclinations-Nadel die Kapsel, und es flossen mehrere Staarstücke in die vordere Augenkammer, die nach 8 Tagen resorbirt worden waren. Es erfolgten keine Schmerzen, und keine Röthe; allein da die hintere Augenkammer noch so sehr angefüllt war, dafs der Operirte nichts sehen konnte, so ward 14 Tage nach-

her noch ein Mahl die Zerstückelung vorgenommen. 18 Tage nach der zweyten Operation war die Resorbtion vollkommen beendigt und der Operirte verliefs mit einem äusserst scharfen Gesicht, und mit einer natürlich geformten Pupille das Hospital. Die Stelle des Einstiches war gar nicht zu bemerken. Dieser Fall gab mir einen Beweis, dafs die Resorbtion, wenn nur der Staar in mehrere Stücke getrennt worden ist, ebenfalls in der hinteren Augenkammer thätig ist; denn bey der zweyten Operation liefs ich alle Staarreste in der hintern Augenkammer.

Nro. 4. Bräutigam, ein Preussischer Invalide, 50 Jahr alt, hatte auf beyden Augen einen harten Staar. Zuerst operirte ich das linke Auge mit der Scarpaischen Nadel. Der Staar liefs sich durch die erweiterte Pupille sehr leicht recliniren. Der Operirte hatte eine völlig reine Pupille, sah sehr genau und

blieb 3 Wochen ohne Entzündung und ohne Schmerzen. Er hatte schon oft arthritische Beschwerden gehabt, und diese zeigten sich auch wieder, als feuchte Witterung eintrat. Er bekam Reifsen im Kopfe, in den Zähnen und in den Backen, womit eine Röthe an dem operirten Auge verbunden war.

Diese Zufälle hielten 6 Wochen, bald stärker, bald schwächer, an, ob. gleich immer Antiarhritica gegeben, Kräuterkissen auf das Auge gelegt, Emplastr. Hyoscyam. um die Orbita gelegt, und Unguent. Neapol. in die Schläfe eingerieben wurden. Während dieser Zeit erlitt die Regenbogenhaut auch nicht die mindeste Veränderung, die Pupille konnte immer durch Belladonna - Solution erweitert werden. Nachdem alle Erscheinungen verschwunden waren, und der Operirte sehr genau mit diesem Auge sehen konnte, so verrichtete ich auch an dem andern Auge die Keratonyxis,

und der Operirte erhielt ein sehr scharfes Gesicht. 14 Tage nachher traten auch die nähmlichen Zufälle ein. Dieser Mann war ein wahres Barometer. Er hatte alle Mahl bey dem schönsten Wetter das heftigste Reifsen im Kopfe, und eine Augenentzündung mit grofser Empfindlichkeit, wenn ein Gewitter im Anzuge war, oder wenn feuchtes Wetter eintrat. So litt er den ganzen Sommer hindurch bis in den Herbst abwechselnd, wo sich alle Zufälle verloren, und seine beyden Augen vollkommen gut waren. Beyde Pupillen waren unverändert, und er verliefs das Hospital mit einem sehr guten Gesichte.

Nro. 5. Wucherpfennigen, eine Frau von 40 Jahren, hatte auf beyden Augen eine Cataracta dura. Ich verrichtete mit der Scarpaischen Nadel die Keratonyxis, indem ich am untern Theile der Hornhaut den Boden der vorderen Augenkammer des rechten Auges

anstach, und die Cataracta reclinirte. Sie blieb ohne alle Zufälle und verliefs das Hospital mit einem sehr guten Gesichte. An dem andern Auge machte ich die Reclination durch die Sclerotica, an welchem 14 Tage nachher eine heftige Iritis und Synizesis pupillae entstand.

Nr. 6. Schulte, ein Tagelöhner, 44 Jahr alt, hatte auf dem rechten Auge eine Cataracta mollis, und ward vollkommen glücklich operirt, ohne dafs Röthe und Schmerzen entstanden.

Nr. 7. Schimpen, eine Frau von 52 Jahren, hatte auf beyden Augen einen weichen und Kapsel - Staar. Sie ward 2 Mahl an dem einen Auge mit der Scarpaischen Nadel operirt, und nach 4 Wochen war die Resorbtion vollkommen beendigt, so dafs sie die kleinsten Gegenstände erkennen konnte. Das andere ging aber verloren, weil ich, wie ich schon erwähnt habe, die

Nadel mit dem dicken Hals nahm, welche nicht einzubringen war.

Nr. 8. Herr Dieterich, Studiosus juris, aus Mecklenburg, hatte auf dem linken Auge eine Cataracta dura, und auf dem rechten eine Cataracta incipiens. Die Pupille liefs sich durch Belladonna so sehr erweitern, dafs man nichts von der Regenbogenhaut sehen konnte. Die Cataracta war ungemein grofs, und füllte den Raum hinter der Pupille völlig aus, so dafs am Rande der Staarlinse kein freyer Raum zu sehen war. Der Staar sah milchweifs und marmorirt aus, und hatte ganz das Ansehen einer Cataractae lacteae, allein er war sehr hart und zusammenhängend. Ich ging mit meiner jetzigen schmalen Nadel am untern Theile der Hornhaut ein, und fand nicht den mindesten Widerstand, so dafs ich gar nicht nöthig hatte, einen Druck anzuwenden. Nur beym Einstich flofs etwas humor aqueus

aus, allein während des Niederdrückens gar nichts. Ich hatte nur nöthig, ein-Mahl die Linse niederzudrücken, und, weil sie so grofs war, auf die Seite zu schieben, worauf die Pupille sogleich glänzend schwarz ward. Der Hr. Hofr. Osiander und der Herr Doctor Osiander waren bey dieser Operation gegenwärtig. Der Operirte blieb ohne alle Zufälle, und geniefst ein so scharfes Gesicht, dafs er durch Hülfe einer Staarbrille lesen und schreiben kann, und seine Collegia besucht. Das rechte Auge ist jetzt auch völlig staarblind geworden, und wird in diesen Osterferien operirt werden.

Nr. 9. Engel Elisabeth Siebert, 60 Jahr alt, hatte auf beyden Augen einen harten Staar, und ward mit meiner jezzigen schmalen Nadel an beyden Augen in verschiedenen Zeiträumen so glücklich operirt, dafs sie die kleinsten Gegenstände erkennen konnte, die Pu-

pillen völlig rein waren, und man den Augen es durchaus nicht ansehen konnte, dafs eine Operation daran gemacht war. Es blieben beyde Augen ohne alle Entzündung, und es war ein schöner Anblick, diese Augen zu betrachten.

Nr. 10. Otto Ludewig Kühne, ein Mann von 60 Jahren, hatte auf dem linken Auge eine Cataracta chorioidalis und adhaerens completa, auf dem rechten Auge eine Cataracta dura, die an dem untern Theile des Pupillarrandes angewachsen war. Zugleich hatte der Mann ein sehr starkes Ectropium am untern Augenliede mit vermehrter Schleimabsonderung der Meibomischen Drüsen und Auflockerung der Conjunctivae des Augapfels, so dafs viele Gefäfse mit Blut angefüllt waren.

Nachdem dieser Zustand des Auges verbessert war, ward die Keratonyxis mit meiner schmalen Nadel vorgenommen. Nach dem Eintröpfeln der Bella-

donna-Solution erweiterte sich nur der obere Theil der Pupille, allein der untere gar nicht. Dessen ungeachtet ging ich doch durch den untern Theil der vorderen Augenkammer, ohne die Regenbogenhaut zu verletzen. Obgleich der Staar angewachsen war, so liefs er sich doch durch einen einzigen Druck mit meiner schmalen Nadel niederdrücken. Der Operirte blieb ohne alle Entzündung. Lange nachher tanzte die Cataracta noch in der hintern Augenkammer auf und nieder, weil sie noch mit dem untern Theile der Regenbogenhaut in Verbindung stand. Dieses ward immer geringer, und der Staar ward immer kleiner. Der Alte kann jetzt die kleinsten Gegenstände erkennen.

Nro. 11. An dem nähmlichen Tage operirte ich beyde Augen des Herrmann Schmidt, eines blindgebornen Knaben von 4 Jahren. Auf beyden Augen war

es eine Cataracta lactea und membranacea. Beyde Pupillen erweiterten sich gehörig, und an beyden wurde die Keratonyxis hinter einander verrichtet. Die Operationen wurden unter dem heftigsten Geschrey verrichtet. Der Gehülfe hatte die gröfste Mühe, den Knaben zu halten, und die Augen rollten beständig in der Orbita herum. Ich verrichtete schnell den Einstich in die Hornhaut und ging eben so schnell durch die Pupille in den Staar. Wie ich den Staar angestochen hatte, so stülpten sich beyde Augenlieder um, und die Conjunctiva schofs hervor, wie ein Ring. Von der Hornhaut war nichts zu sehen. Ich behielt immer die gehörige Richtung der Nadel, und zerschnitt, ohne die Regenbogenhaut zu verletzen, und ohne sehen zu können, an beyden Augen die Kapsel. Der Knabe lief schon am zweyten Tage in der Stube herum, und bekam nicht die mindeste Röthe an beyden

Augen. Die Resorbtion ging sehr gut von Statten, und hatte, als er das Hospital verliefs, ein sehr gutes Gesicht. Die völlige Resorbtion konnte nicht abgewartet werden, weil seine Mutter zu Hause eilte, indem sie ihre Niederkunft erwartete.

Nro 12. Bey einer Frau, die mir der Herr Hofrath Richter anvertrauete, bey welcher ich mit Genehmigung und in Gegenwart deffelben an beyden Augen zugleich die Keratonyxis verrichtete, ging ebenfalls die Operation glücklich von Statten. Auf dem rechten Auge war es ein weicher membranöser Staar, der zerstückelt werden mufste, auf dem linken aber ein fester, der sogleich sich recliniren liefs. Sie befand sich nach der Operation wohl, nur bekam sie einen anhaltenden Schnupfen, wobey die Augen roth wurden, die Nase flofs, und sie oft niefsen mufste. Mit dem linken Auge sah sie sehr

genau; allein in dem rechten waren noch bedeutende Ueberreste zurückgeblieben. Ich zerstückelte zum zweyten Mahle, und nun ging die Resorbtion schnell von Statten, und sie erhielt an diesem Auge ebenfalls ihr Gesicht. Bey ihrer Abreise konnte sie durch eine Staarbrille lesen.

Nro. 13. Die Cataracta chorioidalis adhaerens des linken Auges des unter Nro. 10. erwähnten Otto Ludwig Kühne ward drey Mahl mit meiner Nadel operirt, und nie entstand eine Entzündung. Die Cataracta war aber so fest, und so sehr mit dem Pupillarrande verwachsen, dafs keine Zerstücklung und Trennung von der Regenbogenhaut möglich war. Ich entschlofs mich daher, einen Versuch mit der Staarnadelscheere des Hrn. Weinhold zu machen. Ich konnte dieselbe mit der gröfsten Leichtigkeit durch die Hornhaut führen, wobey zwar der hu-

mor aqueus ausflöfs, mich aber im Manövriren durchaus nicht hinderte. Das Instrument liefs sich sehr leicht öffnen. Ich zerschnitt damit die Cataracta, so dafs mehrere Stücke in die vordere Augenkammer flossen. Es erfolgten nicht die mindesten Spuren einer Entzündung. Schon nach 24 Stunden war die Hornhaut völlig wieder gewölbt. Die Stichwunde war kaum zu bemerken, und die Stelle wird täglich unbemerklicher. Die Resorbtion ist bis jetzt noch nicht vollendet.

Nro. 14. Bey dem Juden Mose, der eine Cataracta adhaerens hatte, wo die Pupille äufserst klein war, und sich durch Belladonna nicht im mindesten erweitern liefs, verrichtete ich fünf Mahl mit meiner Nadel die Keratonyxis, ohne dafs Entzündung des Auges erfolgte. Da aber die Zerstücklung nicht möglich war, so öffnete ich die Cornea mit meinem Staar-

messer, und schnitt ein Stück aus der Regenbogenhaut, wovon der Erfolg noch zu erwarten ist.

Diese beyden Fälle führe ich nur als einen Beweifs an, wie gefahrlofs die Keratonyxis, und wie grofs der Vorzug dieser Operationsmethode ist, da man dieselbe mehrere Mahle an einem Auge verrichten kann.

Ich habe nun die Keratonyxis 23 Mahl verrichtet, und nur an dem Auge der unter Nro. 7. angeführten Schimpen entstand Entzündung der Regenbogenhaut, mit Verfchliefsung der Pupille, welches man nicht, wie ich schon gezeigt habe, der Methode zurechnen kann. Der Versuch mit der Scheerennadel hat mir gezeigt, dafs dieses Instrument in manchen Fällen zu gebrauchen ist, und nicht verworfen werden darf. Ich würde es durch die

Hornhaut führen, um zurückgebliebene Kapselreste damit zu zerschneiden, wenn die Resorbtion nicht thätig genug wäre.

Fig. 1.

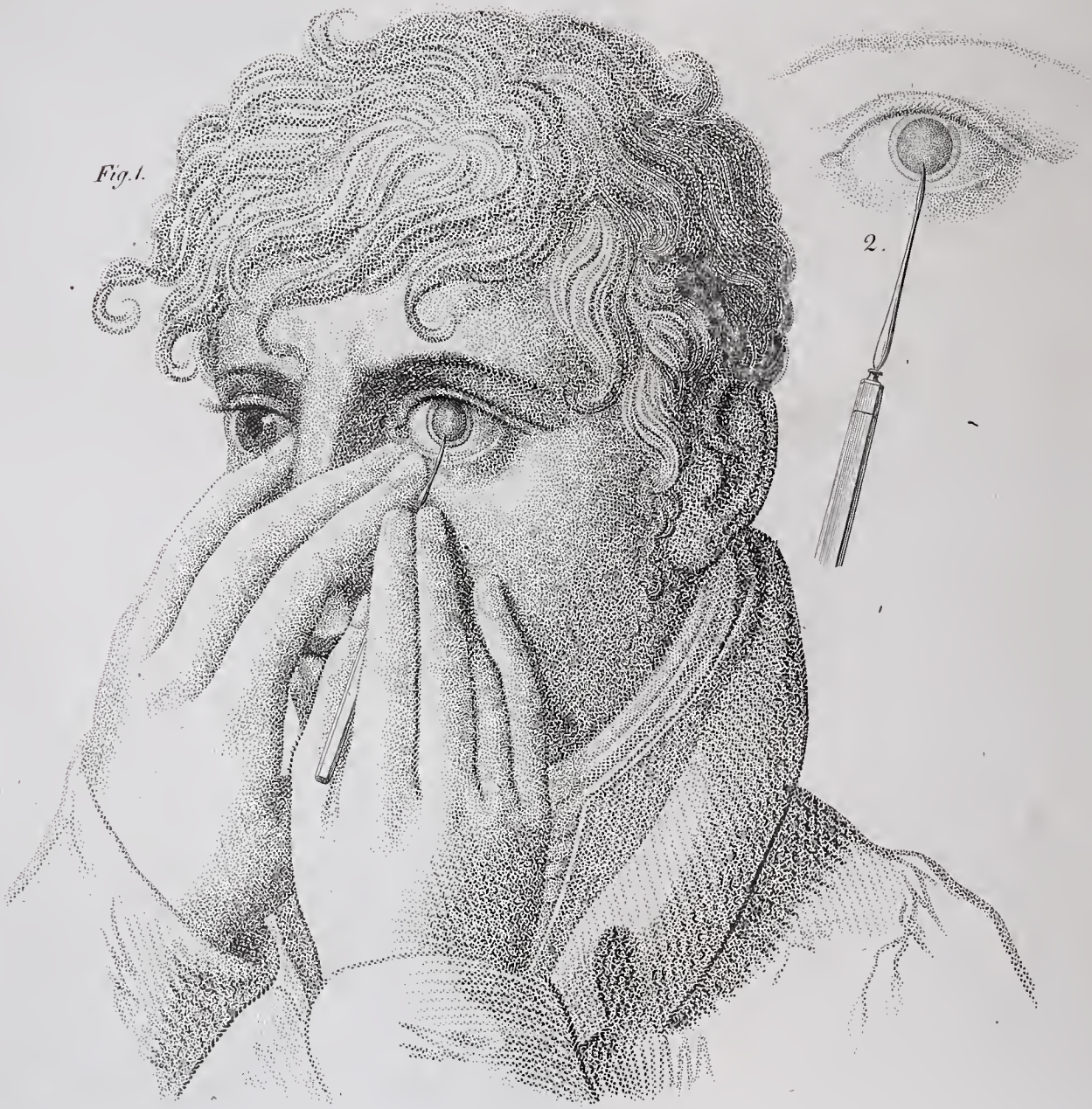

2.

3.

4.

Erklärung der Kupfertafeln.

Tab. I. Fig. 1. stellt die Lage der Hände und die Haltung der Nadel bey der Operation am linken Auge vor.

Fig. 2. stellt den Einstich in die Cornea bey erweiterter Pupille dar.

Fig. 3 und 4. meine Nadel. In beyden Figuren ist die Nadel viel zu dick; man kann nur die Biegung daraus sehen. Ich muss noch ein Mahl erinnern, dass es unmöglich ist, meine Nadel

nach Kupfertafeln zu verfertigen, und mufs bitten, sie bey unserm Instrumentenmacher, Herrn Remm, verfertigen zu lassen. Recht gerne will ich dann die Nadeln ansehen, ehe sie abgeschickt werden.

Tab. II. stellt die Operation am rechten Auge mit der rechten Hand vor.



Nachricht.

Ich habe jetzt die beste Gelegenheit, den Herren Ärzten und Wundärzten, die sich nicht mit Behandlung der Augenkrankheiten und mit Staaroperationen beschäftigen, anzuzeigen, dafs auch Entfernte und Ausländer, welche an einer Augenkrankheit leiden, oder den grauen Staar haben und ohne Vermögen sind, in das chirurgische Hospital, welches meiner Direction anvertrauet ist, aufgenommen, dafelbst unentgeldlich verpfleget, behandelt, und von mir operirt werden. Es ist häufig der Fall, dafs arme Menschen hülflos bleiben, weil sie in ihrer Gegend keine Augenärzte haben, und ich werde oft von Ärzten darum befragt, worauf dieses zur allgemeinen Nachricht dient.

Bey der Vergröfserung des Hospitalgebäudes durch einen Anbau, können nun auch Augenkranke in meinem Hause eigene Zimmer bekommen, und sind beständig unter meiner Aufsicht.